

【引文格式】刘倩,汪宇,陆洪光. 双侧乳房皮肤垢着病 1 例[J]. 皮肤性病诊疗学杂志,2019,26(3):171-172. DOI:10.3969/j.issn.1674-8468.2019.03.012.

· 病例报告 ·

双侧乳房皮肤垢着病 1 例

刘倩^{1,2}, 汪宇², 陆洪光²

(1. 贵州医科大学;2 贵州医科大学附属医院皮肤科,贵州 贵阳 550004)

【摘要】 报告 1 例双侧乳房皮肤垢着病。患者女,14 岁,双侧乳房褐色痂屑伴痒痛 2 个月。皮肤科检查:双侧乳房见以乳头为中心附着排列的油腻性褐色痂壳及鳞屑,大小不一,刮除痂屑可见正常皮肤。皮损处痂屑真菌镜检见簇集排列孢子。诊断:乳房皮肤垢着病。予盐酸布替萘芬乳膏、紫丙冬青油膏外用,每天早晚各 1 次,2 周后原有皮疹基本消退,未见新发皮疹,刮取局部皮屑行真菌镜检未找到菌丝及孢子。

【关键词】 皮肤垢着病; 糠秕孢子菌; 乳房

【中图分类号】 R758.1 【文献标识码】 B DOI:10.3969/j.issn.1674-8468.2019.03.012

1 临床资料

患者女,14 岁,双侧乳房皮疹伴痒痛 2 个月。患者母亲诉患者 2 个月前因学习压力大、精神紧张出现双乳房褐色黏着性痂屑,剥离痂屑及衣物摩擦时轻微瘙痒及疼痛,痂屑脱落后可见正常皮肤,皮疹反复发作。因摩擦皮疹处感疼痛,患者未进行日常皮肤清洁。患者既往体健,平素性格内向,不喜社交,个人史及家族史无特殊。查体:表情淡漠,余系统查体无特殊。皮肤科检查:双侧乳房见以乳头为中心附着排列的油腻性褐色痂壳及鳞屑,大小不一,刮除痂屑可见正常皮肤(图 1A)。皮损处痂屑行真菌镜检可见簇集排列的孢子(图 2)。结合患者病史、皮疹特点及实验室检查,诊断:乳房皮肤垢着病。

治疗:嘱患者正常清洁局部皮肤,同时予心理疏导,外用盐酸布替萘芬乳膏、紫丙冬青油膏每天早晚各 1 次,2 周后患者复诊,原有皮疹基本消退(图 1B),未见新发皮疹,刮取局部皮屑行

真菌镜检未找到菌丝及孢子,目前仍在随访中。

2 讨论

皮肤垢着病是一种原因不明的罕见精神皮肤病,表现为皮肤局限性、持续性污垢性物质附着。本病于 1960 年由日本坂本邦树首次报道,并于 1964 年命名,多见于亚洲年轻女性,其发病与糠秕孢子菌感染、精神因素、外伤、内分泌失调等有关^[1-2]。好发于头面部、躯干、乳房等皮脂分泌旺盛部位,也可发生于瘢痕处^[3]。临床上需与毛囊角化病、天疱疮等疾病相鉴别。毛囊角化病临床

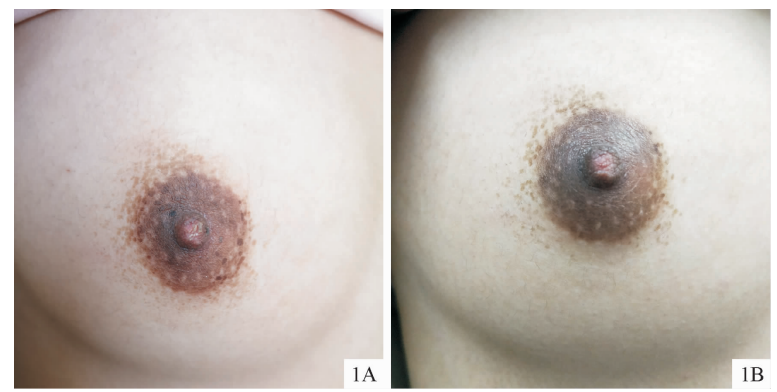

图 1 右侧乳房皮损 1A:治疗前;1B:治疗 2 周后

Fig. 1 Skin lesions on the right breast.

1A: Before treatment; 1B: 2 weeks after treatment.

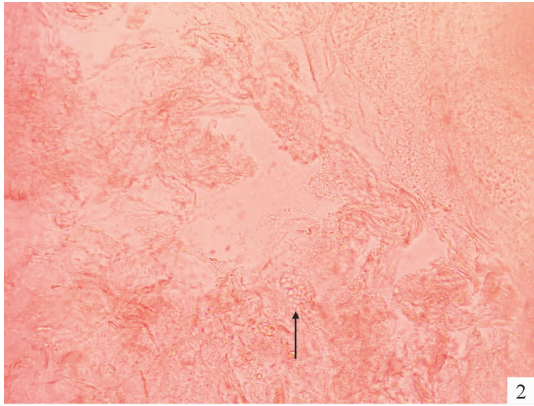


图2 真菌镜检可见簇集排列的孢子

Fig.2 Microscopic image: clustered spores.

上表现为脂溢部位的油腻性、鳞屑性毛囊丘疹,有冬重夏轻趋势,丘疹可趋向融合,形成不规则疣状斑块^[4];红斑型天疱疮在脂溢部位可形成油腻性痂屑,若合并皮肤垢着病,常常干扰天疱疮激素的减量^[5],但天疱疮可累及黏膜部位,临床表现为在红斑基础上出现水疱、大疱,尼氏征阳性。

本病在治疗上目前尚无统一方案,有机溶剂等去除痂皮保护创面可治愈本病,明确伴有真菌感染时,需口服或外用抗真菌药物,伴有精神心理障碍患者,应请心理科医生会诊协助治疗。此外,外用维 A 酸乳膏^[4]、紫外线负离子喷雾机、中药制剂等对本病也有疗效。

本病例具有以下特点:①患者为青少年女性,

属于该病好发的年龄及人群;②患者平素性格内向,因学习压力处于紧张状态,予外用真菌药物、心理疏导后皮疹消退,提示精神因素及糠秕孢子菌感染与发病有关;③皮损表现为油腻性褐色痂壳及鳞屑,大小不一,刮除痂屑可见正常皮肤,剥离痂屑及衣物摩擦时感轻微瘙痒及疼痛,符合皮肤垢着病的临床表现。由于患者处于考试前夕,未进一步行真菌培养及病理检查。

[参考文献]

[1] 赵辨. 中国临床皮肤病学[M]. 2 版. 南京:江苏凤凰科学技术出版社,2017:1456-1457.

[2] 张韩,陶玥,吴侃,等. 阿维 A 治疗皮肤垢着病 1 例[J]. 中国皮肤性病学杂志,2012,26(9):854.

[3] GUO H, SHENG J, LI B, et al. Cutaneous dirt-adherent disease on the base of keloid[J]. Int J Dermatol,2015, 54 (5):e117-e118.

[4] 黄莉宁,薛汝增,潘慧清,等. 11 例毛囊角化病临床及病理分析[J]. 皮肤性病诊疗学杂志,2010,17(4):255-257.

[5] LI J, LIU J W, SUN Q N. Cutaneous dirt-adherent disease on a base of pemphigus erythematosus[J]. Int J Dermatol,2014,53(4):e269.

[6] 尹兴平,张海平,翟建新,等. 皮肤垢着病 1 例[J]. 皮肤性病诊疗学杂志,2011,18(1):51-52.

[收稿日期] 2019-03-06

[修回日期] 2019-05-20

书 讯

顾有守教授编著的《顾有守皮肤病诊断和治疗精选》于 2009 年 4 月由广东科技出版社出版。全书共 66 万字,分为皮肤科疾病篇、皮肤病诊疗篇和皮肤科药物应用篇三个部分,详细地介绍了常见皮肤病(少数为少见皮肤病)的诊断和治疗方法,内容丰富、新颖、实用性强。对各级皮肤科医师的日常医疗工作有较好的参考价值,也值得各医学图书馆典藏。每本定价 83 元(免邮寄费),如前往编辑部直接购买,可九折优惠。

邮购地址:广东省广州市麓景路 2 号南方医科大学皮肤病医院 11 楼;收款人名称:《皮肤性病诊疗学杂志》编辑部;邮编:510091;联系电话:020-87256677。